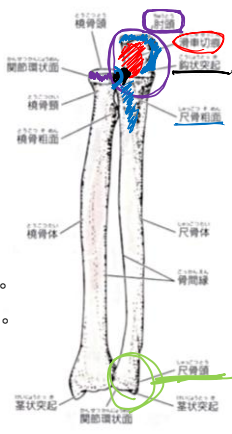


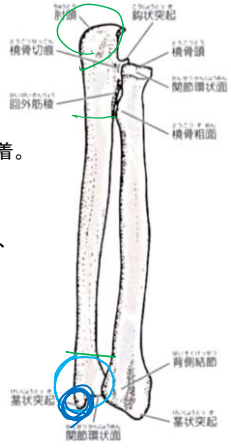
### 自由上肢骨 (尺骨)

- 尺骨は前腕の内側(尺側)に位置する骨で、橈骨とは逆に上端が大きく、下端が小さい。  
*屈曲*
- 上端
- 上端には深い切れ込みである橈骨切痕があり、上腕橈骨重との関節面をつくる。  
*腕尺関節*
- 切痕の後上方へは肘頭が突出し、先端は前方へ曲がる一方、切痕の下部から前方へは鉤状突起が突出する。
- 肘関節を伸展すると、肘頭は上腕骨の肘頭窩にはまり、肘関節を屈曲すると鉤状突起が上腕骨の鉤状窩にはまり込む。
- 鉤状突起の前内側下方に尺骨粗面があり、上腕筋が停止する。
- 鉤状突起の外側には少しぼんた橈骨切痕があり、橈骨の関節環状面との関節面をなす。
- 橈骨切痕の後縁からは下方に向かう稜線がみられ、これを回外筋稜といい回外筋の起始部となる。



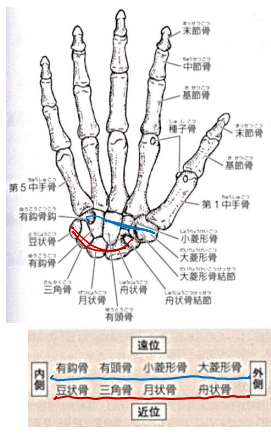
### 自由上肢骨 (尺骨)

- 尺骨体
- 三角柱状で外側縁は鋭く、骨間縁と呼ばれる前腕骨間膜が附着。  
*骨間*
- 下端
- 下端を尺骨頭といい、尺骨頭にもその前外側に関節環状面と呼ばれる関節面があり、橈骨下端の尺骨切痕に面する。
- 下端の内側では小さな茎状突起が下方へ突出する。
- 表からは肘頭が肘部後面で突出し、尺骨頭が手首の尺側背面に丸く突隆するのがわかる。



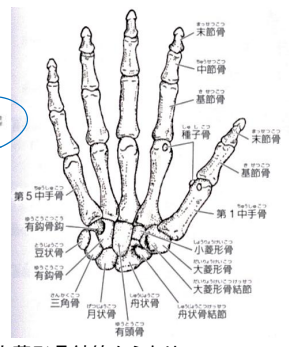
### 自由上肢骨 (手根骨)

- 手根骨は手根を構成する8種類の小骨で、4個ずつ近位列と遠位列をつくる。
- 手根骨を手掌あるいは手背から見ると、遠位列のものはほぼ直線状に並ぶが、近位列のものはアーチ状に並ぶ。
- 近位側あるいは遠位側から見ると 近位列、遠位列ともにそれぞれ手背側に凸弯したアーチ状をしている。

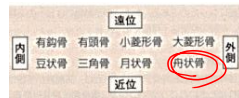


### 自由上肢骨 (手根骨)

- 手掌では内側縁と外側縁が特に突出し、それぞれ内側手根隆起、外側手根隆起と呼ばれる。
- 前者は豆状骨と有鉤骨により、後者は舟状骨結節と大菱形骨結節からなり、両隆起の間は深くぼみとなり、手根溝と呼ばれる。
- 生体はこれらの隆起の間に屈筋支帯が張り、手根溝は手根管というトンネルになり、このトンネルの中を浅指屈筋、深指屈筋および長母指屈筋の腱や正中神経が通る。



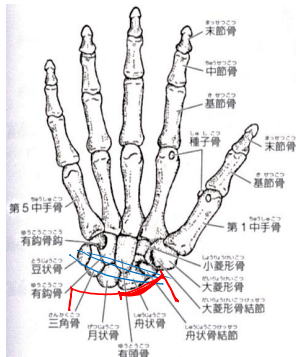
### 自由上肢骨 (手根骨)



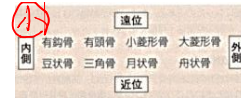
- 豆状骨と舟状骨は皮下で容易に触知できる。
- 舟状骨は、背面からはタバチエール(喫ぎタバコ)の皮下で容易に触知できる。
- 体表から手首の掌側を見ると、手掌との境に明瞭な横走する皺(遠位手首皮線)がある。
- この皺の母指側で母指球のすぐ近位に舟状骨結節を小指側で豆状骨に触知できる。

#### 舟状骨

- 近位列のうち最大の骨で、外側部は肥厚し掌側面に舟状骨結節という高まりをもつ。
- 高まりには屈筋支帯が付着し、舟状骨は月状骨および三角骨とともに、橈骨手根関節の関節頭となる。



### 自由上肢骨 (手根骨)



#### 月状骨

- 近位面は橈骨手根関節の関節頭をなす凸面であり、遠位面は有頭骨の頭が入るくらい大きく陥凹した関節面である。

#### 三角骨

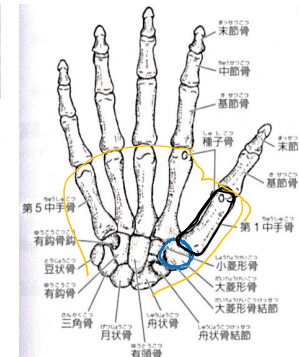
- 月状骨の内側面と有鉤骨の近位面に挟まれ、その内側部で掌側に豆状骨をのせる。

#### 豆状骨

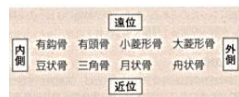
- 最も小さい手根骨で、尺側手根屈筋腱の中にある種子骨で屈筋支帯の付着部となる。

#### 大菱形骨

- 掌側に大菱形骨結節をもち、屈筋支帯がつく。
- 大菱形骨の遠位端は第1中手骨と関節を形成する鞍状の関節面をもつ。



### 自由上肢骨 (手根骨)



#### 小菱形骨

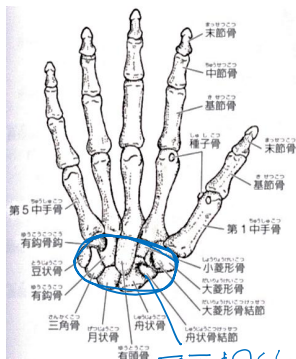
- 舟状骨、大菱形骨、有頭骨および第2中手骨の間に挟まれているので、近位側および母指・小指側の4面に関節面がある。

#### 有頭骨

- 最も大きい手根骨で、近位列の方に向いている半球状の頭の部分は手根骨のほぼ中央にある。

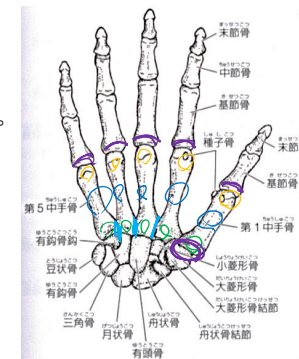
#### 有鉤骨

- 有頭骨と三角骨に挟まれ、楔状をした骨で、その内側部の掌側面に有鉤骨と呼ばれる比較的長い突起があり、これも屈筋支帯の付着部である。



### 自由上肢骨 (中手骨)

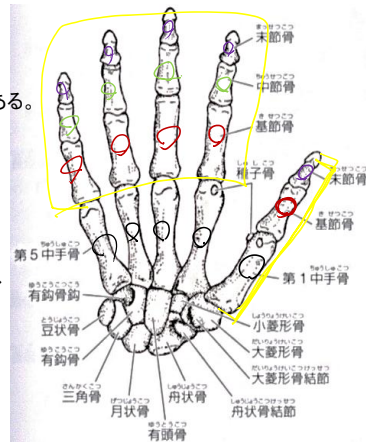
- 手根と指の間を中手といい、5本の細長い長管骨である中手骨が並ぶ。
- 母指側から順に第1・第2・第3・第4・第5中手骨という。
- それぞれ近位より底、体、頭に分けられる。
- 中手骨底は近位端であり、各中手骨は手根骨の遠位列との関節面をもち、第1中手骨は大菱形骨と鞍関節を形成する。
- 第2~5中手骨では、隣接する中手骨どうしが連結する関節面が中手骨底の側面にみられる。
- 中手骨体は底および頭より細く、手背に向かって縦方向の軽い凸弯を示す。
- 中手骨頭は遠位端で半球状に近く、表面に指の基節骨底に対する関節面をもつ。
- 第1中手骨頭の掌側面に小さな種子骨が存在する。



平面図

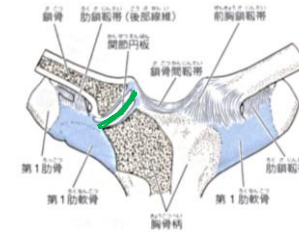
### 自由上肢骨(指骨)

- 指骨は手の指をつくる小さな長管骨で、第1指では2個、第2~5指では3個の指骨がある。
- 指骨は近位より基節骨、中節骨、末節骨と呼ばれるが、母指には中節骨がない。
- 基節骨が最も長く、末節骨が最も短い。
- 各指骨は近位より底、体、頭が区別される。
- 基節骨と中節骨は底と頭に関節面を有すが、末節骨は底のみに関節面をもつ。
- 末節骨頭の部分はややふくれて、掌側面に末節骨粗面がある。



### 上肢の連結(上肢帯の連結)

- 上肢帯は鎖骨と肩甲骨が肩鎖関節で連結したものの。
- 上肢帯と体幹は胸鎖関節だけで連結しており、このことが自由上肢骨の可動域を拡大させている。
- 胸鎖関節**
- 鎖骨の胸骨端と、胸骨の鎖骨切痕および第1肋軟骨の上面で構成される鞍関節。
- 関節包はゆるくて薄い。
- 関節腔は線維軟骨からなる関節円板によって完全に二分される。
- 関節円板が介在することにより、線維軟骨からなる関節軟骨の両関節面の適合性が高まり、胸鎖関節は球関節のような大きな可動性をもつ。



### 上肢の連結(上肢帯の連結)

#### 胸鎖関節(前・後胸鎖靭帯)

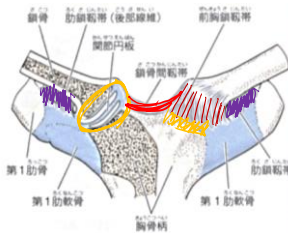
- 鎖骨の胸骨端の前面・後面から出て、関節包の前面・後面を補強し、胸骨柄の前面・後面に至る靭帯で、それぞれ前胸鎖靭帯、後胸鎖靭帯と呼ばれる。

#### (肋鎖靭帯)

- 鎖骨下面の肋鎖靭帯圧痕と、第1肋軟骨内側端の上面との間に張る、短くて強力な靭帯で、鎖骨の挙上と水平面上の前後の動きを制限する。

#### (鎖骨間靭帯)

- 両側の鎖骨胸骨端上縁の間を結ぶ靭帯で、関節包の上面を補強する。
- 鎖骨の肩峰端が押し下げられた際、鎖骨の胸骨端が挙上されるのを制限する。



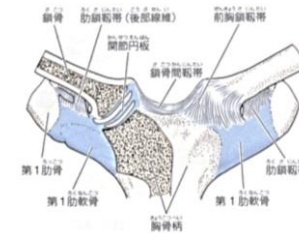
### 上肢の連結(上肢帯の連結)

#### 胸鎖関節の運動

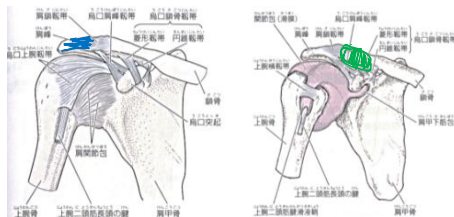
- 鎖骨は肋鎖靭帯を支点として、てこのように前後上下の各方向に動き、その複合である描円運動も行う。

- さらに約30°の回旋も行う。

- 上方と前方への可動域は大きい(鎖骨の肩峰端で約10cm)が、下方と後方への可動性は小さい(鎖骨の肩峰端で約3cm)。



## 上肢の連結 (上肢帯の連結)



### 肩鎖関節

- 鎖骨の肩峰端と肩甲骨の肩峰内側縁との間のできる平面関節である。
- しばしば関節円板があるが不完全な場合が多く、関節腔は完全には二分されない。
- 関節面の狭い平面関節のため、滑走運動の範囲は小さいが、関節包がゆるいので回旋範囲は比較的大きい。
- 胸鎖関節と共同して動き、肩甲骨が肩関節の運動に伴って動くことを可能。
- .

## 上肢の連結(上肢帯の連結)

### 肩鎖関節(烏口鎖骨靭帯: 菱形靭帯)

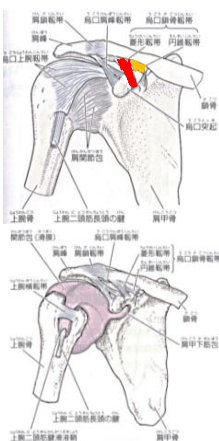
- 烏口鎖骨靭帯の前外側部の靭帯であり、鎖骨下面の菱形靭帯線と烏口突起の間に張る。
- 肩甲骨の下方回旋を制限する。

### (烏口鎖骨靭帯: 円錐靭帯)

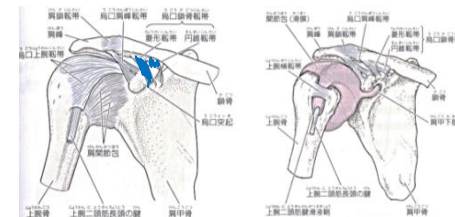
- 烏口鎖骨靭帯の後内側部の靭帯であり、鎖骨下面の円錐靭帯結節と烏口突起基部の間に張る。
- 肩甲骨の上方回旋を制限する。

### 肩鎖関節の運動

- 肩鎖関節の主要な機能はクランク軸様の鎖骨の動きを肩甲骨に伝えることと、肩甲骨回旋運動の支点となること。
- 滑走運動を行うが、その回旋可動域は約30°である。



## 上肢の連結 (上肢帯の連結)



### 肩鎖関節(肩鎖靭帯)

- 肩鎖関節の関節包の上面を補強している靭帯であり、鎖骨が肩峰の上に偏位することを防ぐ働きがある。

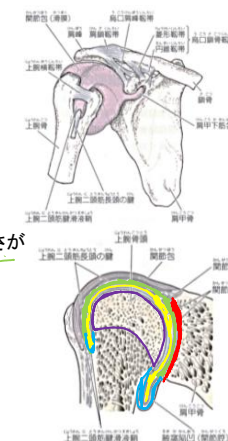
### (烏口鎖骨靭帯)

- しばしば関節円板があるが不完全な場合が多く、関節腔は完全には二分されない。
- 靭帯は、鎖骨が肩甲骨と自由上肢骨の重みを支えるうえで重要な役割を果たし、烏口鎖骨靭帯は菱形靭帯と円錐靭帯に分けられる。
- .

## 上肢の連結(自由上肢骨の連結)

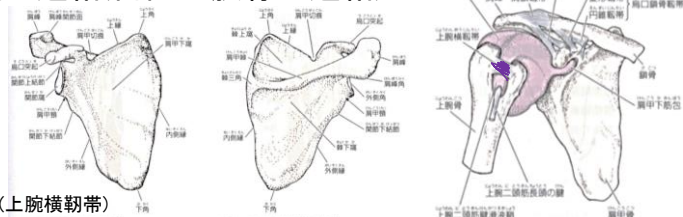
### 肩関節

- 肩関節(肩甲上腕関節)は、肩甲骨関節窩と上腕骨頭の、多軸性で典型的な球関節である。
- 上腕骨頭はおよそ1/3の球をなすが、上方が狭い洋梨形、関節窩は浅くて狭く、関節頭(上腕骨頭)の1/3~2/5を入れるにすぎない。
- 関節窩は周縁に付着する線維軟骨性の関節唇によって深さが約2倍になっているが、関節頭より浅くて狭い。
- 関節腔は2つの膨出部を有し、1つは肩甲骨と肩甲下筋との間にある肩甲下筋包であり、他は上腕二頭筋の長頭腱の結節間溝部を包む部分である上腕二頭筋腱滑液鞘(結節間滑液鞘)である。





### 上肢の連結(自由上肢骨の連結)



#### 肩関節(上腕横韧带)

• 上腕骨の大結節と小結節の間に張る韧带で、上腕二頭筋長頭の腱を支える。

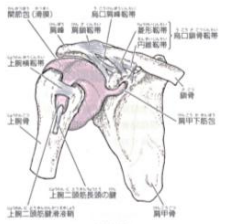
#### (上肩甲横韧带)

• 肩甲切痕の上に張る韧带で、この韧带の下を肩甲上神経が、上を肩甲上動脈がそれぞれ通る。

#### (下肩甲横韧带)

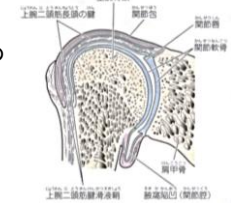
• 肩甲棘基部と関節窩後縁の間に張る弱い韧带で、下関節上腕韧带で、この韧带と肩甲骨の間を肩甲上神経と肩甲上動脈が通る。

### 上肢の連結(自由上肢骨の連結)



#### 肩関節(肩関節の安定化)

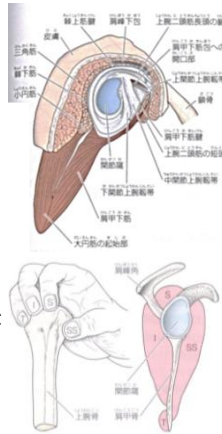
- 肩関節は広範囲の動きが可能である反面、脱臼しやすい非常に不安定な関節である。
- 肩関節の上方は、“第2肩関節の関節窩”と呼ばれる鳥口肩峰韧带、鳥口突起、肩峰からなるアーチ状の鳥口肩峰弓によって、脱臼しにくくなっている。
- 肩関節の前方・後方、上方・下方の安定化は主に、回旋筋腱板を構成する4つの筋(肩甲下筋、棘上筋、棘下筋、小円筋)の腱によって動的になされる。
- 
- 
- 



### 上肢の連結(自由上肢骨の連結)

#### 肩関節(肩関節の安定化)

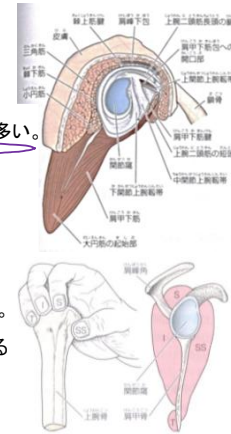
- 肩関節は広範囲の動きが可能である反面、脱臼しやすい非常に不安定な関節である。
- 肩関節の上方は、“第2肩関節の関節窩”と呼ばれる鳥口肩峰韧带、鳥口突起、肩峰からなるアーチ状の鳥口肩峰弓によって、脱臼しにくくなっている。
- 肩関節の前方・後方、上方・下方の安定化は主に、回旋筋腱板を構成する4つの筋(肩甲下筋、棘上筋、棘下筋、小円筋)の腱によって動的になされる。
- 6~7mmの厚さを有する非常に強力な回旋筋腱板は、関節包と合して関節包を補強するとともに、関節頭を関節窩に保持し、その前方・後方、上方・下方への過度の運動を防ぐ。
- 肩関節の下方に補強装置がないことから、回旋筋腱板のなかでも棘上筋が最も重要な動きをしている。



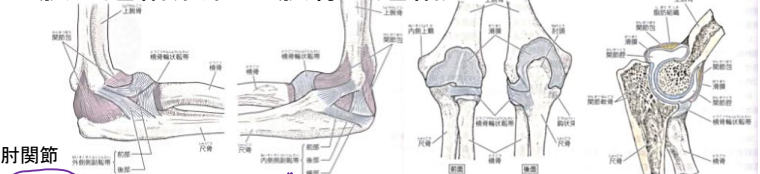
### 上肢の連結(自由上肢骨の連結)

#### 肩関節(肩関節の安定化)

- それでも関節の下方は抵抗が弱い部分であり、実際の肩関節の脱臼では上腕骨頭が下方に転位することが多い。
- 鳥口肩峰弓と回旋筋腱板との間にある肩峰下(滑液)包は、人体最大の滑液包である。
- 三角筋より深層では前方、後方、側方に大きく広がるので、三角筋下包とも呼ばれる。
- 肩峰下包は肩関節運動を円滑にすることから“第2肩関節の関節窩”における関節腔の役割を果たしている。
- 上腕二頭筋と上腕三頭筋は前後で肩関節と肘関節にまたがる二関節筋であり、上腕や前腕を動かすとき、両筋には肩関節を安定化させる作用が生じる。
- 



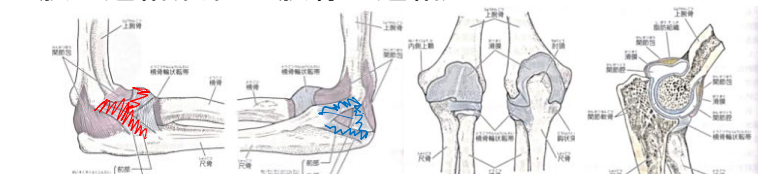
### 上肢の連結(自由上肢骨の連結)



肘関節

- 肘関節は、腕尺関節・腕橈関節・橈尺関節の3つの関節からなる複関節である。
- 腕尺関節: 上腕骨滑車と尺骨の滑車切痕との蝶番関節であり、肘関節の主要な作用である屈伸運動をする。
- 腕橈関節: 上腕骨小頭と橈骨頭上面の小窩との関節、形態的には球関節であるが、肘関節の屈伸運動と前腕の回内・回外運動に伴って遠従運動を行う。
- 上橈尺関節: 橈骨頭の関節環状面と尺骨の橈骨切痕との関節で、車軸関節である。  
: 橈骨と尺骨の遠位端にある下橈尺関節と共同で、前腕の回内・回外運動をする。

### 上肢の連結(自由上肢骨の連結)



肘関節 (関節包)

- 肘関節の関節包は3つの関節を完全に包み、広くてゆるく、前面と後面は弱く、両側面は外側・内側側副靭帯で補強されている。
- (滑膜)
- 関節包内面を覆い、さらに上腕骨の鉤突窩、橈骨窩、肘頭窩も覆っている。
- 滑膜ヒダが非常に発達しており、ヒダの中には多くの脂肪組織が含まれ、肘関節の伸張時には鉤突窩と橈骨窩に入り込み、屈曲時には肘頭窩に入り込む。

### 上肢の連結(自由上肢骨の連結)

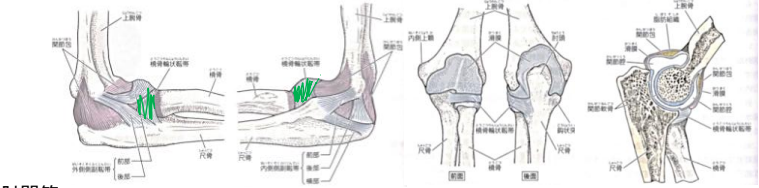
肘関節 (外側(橈側)側副靭帯)

- 上端が上腕骨外側上顆に付着する扇状の強い線維束で、肘関節の内反を制動し、前後の2部に分かれ、前部は橈骨頭の前面に出て橈骨輪状靭帯と合流し、尺骨の橈骨切痕前縁に付着、後部は橈骨切痕後縁から回外筋稜に付着する。
- この強力な靭帯は、橈骨には付着はしない。

(内側(尺側)側副靭帯)

- 前後部の2部とそれらを結ぶ横部からなり、肘関節の外反を制動する。
- 前部は上腕骨内側上顆と尺骨鉤状突起内側縁の間、後部は上腕骨内側上顆の後下部と肘頭の内側縁の間、さらに横部は肘頭の内側縁と鉤状突起の内側縁の間にそれぞれ張る。
- 肘関節を屈伸する際、前部の長さはほとんど変化しないのに対して、後部の長さは約2倍にまで変化し、屈曲位で最も長くなり緊張する。

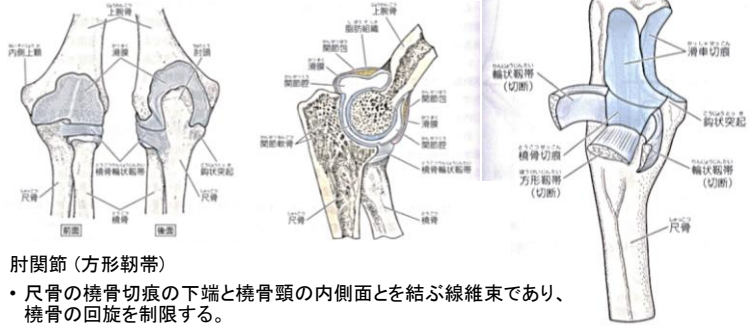
### 上肢の連結(自由上肢骨の連結)



肘関節 (橈骨輪状靭帯)

- 尺骨の橈骨切痕の前縁と後縁に付着し、橈骨の関節環状面を輪状にとりまく強い靭帯。
- 上部から下部にいくにつれて徐々にすぼまっており、中にはまる橈骨頭が下方に抜けなくなっている。
- 靭帯の関節腔に向く内面は軟骨性であり、上橈尺関節の関節窩の一部になり、外面は関節包の線維膜と強く癒着している。

### 上肢の連結(自由上肢骨の連結)



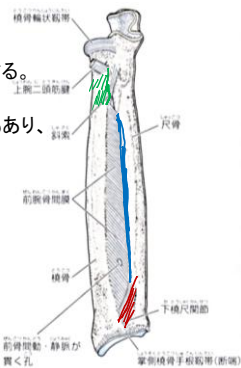
肘関節(方形靭帯)

- 尺骨の橈骨切痕の下端と橈骨頭の内側面とを結ぶ線維束であり、橈骨の回旋を制限する。

### 上肢の連結(自由上肢骨の連結)

肘関節(橈骨と尺骨の連結:前腕骨間膜)

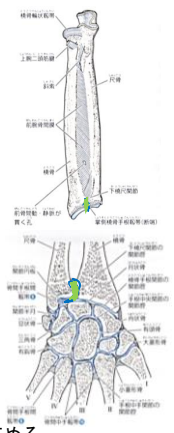
- 橈骨粗面より遠位の橈骨の骨間縁と尺骨の骨間縁を連結する。
  - 主な線維束は橈骨から尺骨へ斜めに下走するが、下端部では反対に橈骨から尺骨へ斜めに上走する線維束もあり、中央部は特に厚い。
  - 前腕骨間膜の役割は、
    - 1: 橈骨と尺骨の連結維持に大きく寄与すること、
    - 2: 前腕の回内位で弛緩し回外位で緊張する回外運動の主要な制動組織であること、
    - 3: 手に加わる長軸方向の力を橈骨から尺骨を介して上腕に伝えることである。
  - また、前腕骨間膜は前腕深層筋の起始部でもある。
- (:斜索)
- 尺骨粗面の外側部から発し、外側下方に走行して橈骨粗面のすぐ下方に付着する小さくて扁平な線維束である。



### 上肢の連結(自由上肢骨の連結)

肘関節(橈骨と尺骨の連結)

- 橈骨と尺骨は近・遠位両端で関節をつくり、その中間部、すなわち橈骨体と尺骨体の間は強力な靭帯結合である前腕骨間膜と斜索で連結する。
- (:上橈尺関節): 肘関節の一部として前述。
- (:下橈尺関節)
- 尺骨の凸状の遠位端、すなわち尺骨頭の関節環状面と、橈骨の凹状の尺骨切痕とで構成される車軸関節である。
  - 関節腔の下壁は、橈骨の尺骨切痕の下端と尺骨の茎状突起との間に張る三角形の関節円板である。
  - 関節円板により下橈尺関節の関節腔は、橈骨手根関節の関節腔と隔てられる。
  - 関節円板は三角線維軟骨とも呼ばれ、関節内靭帯の機能もあり、前腕の回内/回外運動を制限し橈骨手根関節の尺側部の安定性を高める。

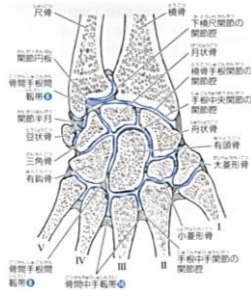


### 上肢の連結(自由上肢骨の連結)

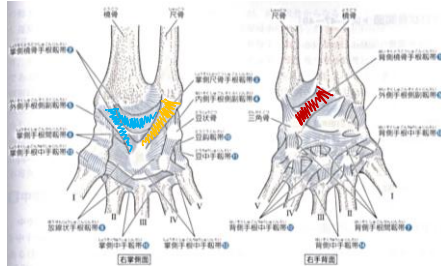
手の連結

(橈骨手根関節)

- 手関節は手根の関節の主要な部分である。
- 橈骨遠位端下面にある凹状の関節面とそれに連続して尺側にある関節円板を関節窩とし、近位手根骨の舟状骨、月状骨、三角骨の近位凸面およびそれらの間に位置する骨間手根間靭帯を関節頭とする橈円関節。
- 尺骨の遠位端は関節円板により隔てられており、尺骨はこの関節には加わらず、近位手根骨のうち豆状骨のみがこの関節に加わらない。
- 薄い関節包に囲まれた関節腔は、下橈尺関節、手根間関節、豆状骨関節などの関節腔と交通することがあり、またその形には個人差が多い。



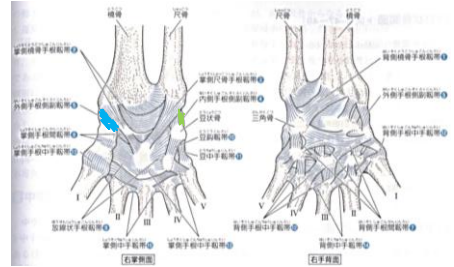
### 上肢の連結 (自由上肢骨の連結)



手の連結(橈骨手根関節:靭帯)

- 手根の掌側と背側には多数の靭帯が存在する。
- ① 背側橈骨手根帯  
: 橈骨遠位端および茎状突起の後縁と舟状骨、有頭骨、月状骨および三角骨の後面の間に張る。
- ② 掌側橈骨手根帯  
: 橈骨遠位端および茎状突起の前縁と舟状骨、月状骨、三角骨、有頭骨頭の前面の間に張る。
- ③ 掌側尺骨手根帯  
: 尺骨の茎状突起および下橈尺関節の関節円板と月状骨、三角骨の間に張る。

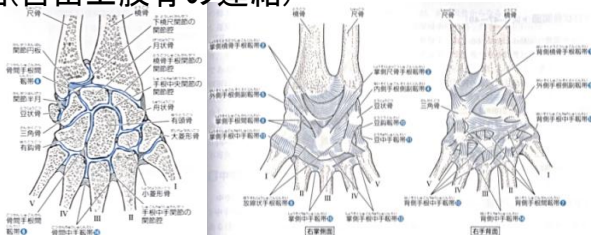
### 上肢の連結 (自由上肢骨の連結)



手の連結(橈骨手根関節:靭帯)

- 4: 内側手根側副靭帯  
: 尺骨の茎状突起の先端と三角骨および豆状骨の内側面との間に張る。
- 5: 外側手根側副靭帯  
: 橈骨の茎状突起の先端と舟状骨および大菱形骨の外側面との間に張る。
- .

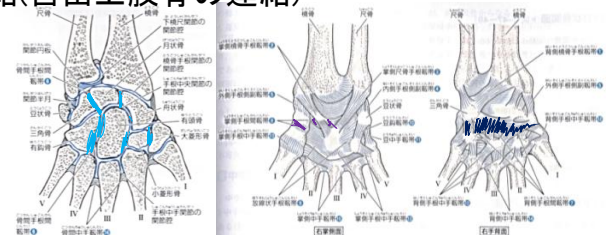
### 上肢の連結(自由上肢骨の連結)



手の連結  
(手根間関節)

- 手根骨の近位列を構成する舟状骨、月状骨、三角骨の相互の間の平面関節、また、遠位列を構成する大菱形骨小菱形骨、有頭骨、有鉤骨の相互の間の平面関節の総称である。
- 関節腔は狭く、関節腔内に骨間手根間靭帯が存在しているため、手根間関節の運動は強く制限され、関節腔は手根中央関節や手根中手関節の関節腔とも交通する。
- 広義の手根間関節は、手根間関節に加え手根中央関節も含む。

### 上肢の連結(自由上肢骨の連結)



手の連結(手根間関節:靭帯)

- ⑥ 骨間手根間靭帯  
: 近位列の手根骨間および遠位列の手根骨間に張る小さな関節包内靭帯である。
- ⑦ 背側手根間帯: 手根骨の背面間に張る小靭帯。
- ⑧ 掌側手根間靭帯: 隣接する手根骨の掌側面間に張る短い靭帯である。